



CAS CLINIQUE

**TRIO**<sup>TM</sup>  
CLEAR

LE SOURIRE EN PARTAGE

Dentiste : Dr. Marie-Pierre Moulin Romsee



## DR. MARIE-PIERRE MOULIN ROMSEE

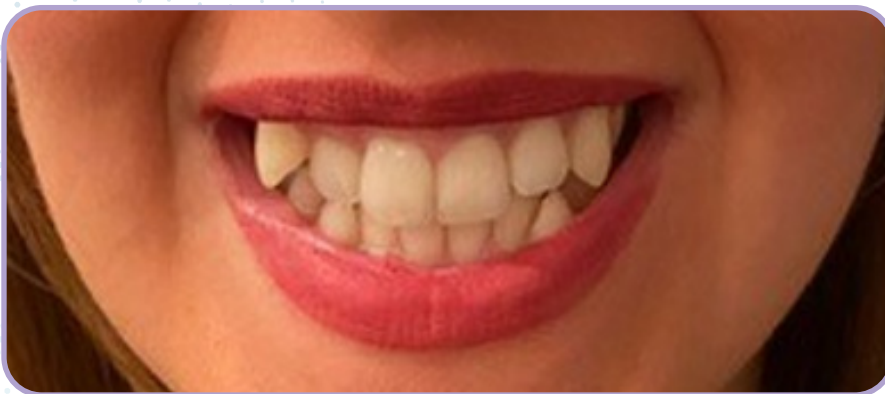Elle a obtenu son diplôme de dentiste à l'Université catholique de Louvain en 1996. Après s'être spécialisée en orthodontie, elle a ouvert sa propre clinique d'ortho en Belgique.

En 2017, elle a également été superviseur de stage au département dentaire de l'Université catholique de Louvain.

Entre temps, elle suit plusieurs formations certifiantes et conférences sur le traitement par aligneurs dentaires et devient une spécialiste de ce type de traitement orthodontique.

Forte de cette expérience, elle rejoint la société Modern Dental Europe en 2021 en tant que responsable TrioClear<sup>TM</sup> pour l'Europe. Elle est responsable de l'éducation, du soutien clinique et du développement des produits TrioClear<sup>TM</sup>

## ▼ INTRODUCTION ▼



### PROFIL PATIENT Âge 35

#### Plaintes du patient

- > Comparaison 13, 23, 33
- > Encombrement dentaire
- > Difficultés lors du brossage

#### Souhait du patient

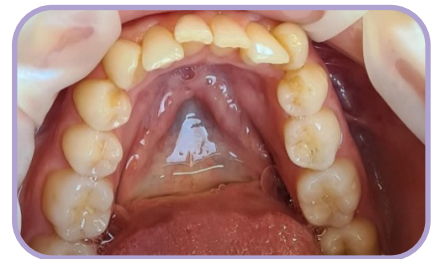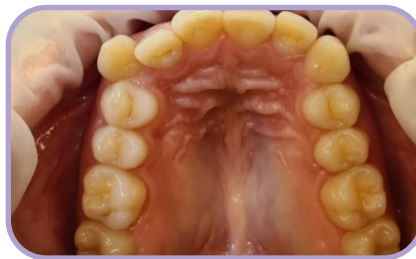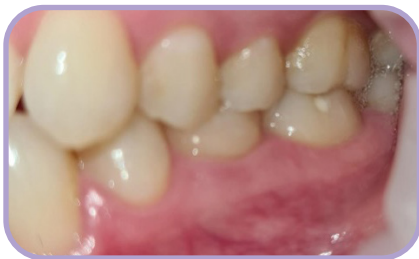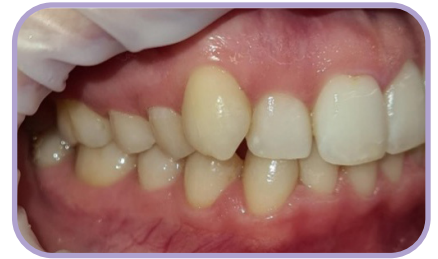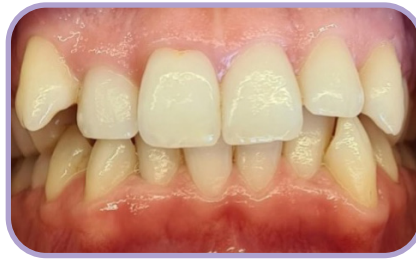- > Des dents bien alignées

Cette patiente a un sourire sain, elle aime la forme de ses dents mais n'est pas satisfaite de l'encombrement et de la malocclusion que présente sa dentition. Elle exerce un métier avec du contact humain et souhaite améliorer l'apparence de son sourire.

Cliniquement, il y a un degré d'encombrement important à la fois au maxillaire et à la mandibule avec des ectopiques 13, 23 et 33. Elle présente également une supraclusion profonde et une déviation de la ligne médiane. Elle souhaite une amélioration de l'esthétique de son sourire et un alignement optimisé pour faciliter son hygiène bucco-dentaire.

## ▼ DÉBUT DU TRAITEMENT ▼

PHOTOS **AVANT**  
TRAITEMENT



## ▼ TRAITEMENT ▼

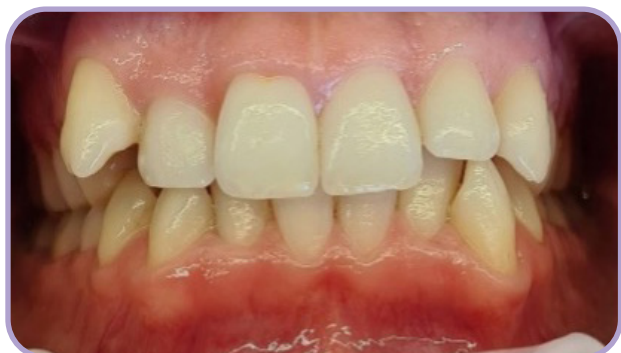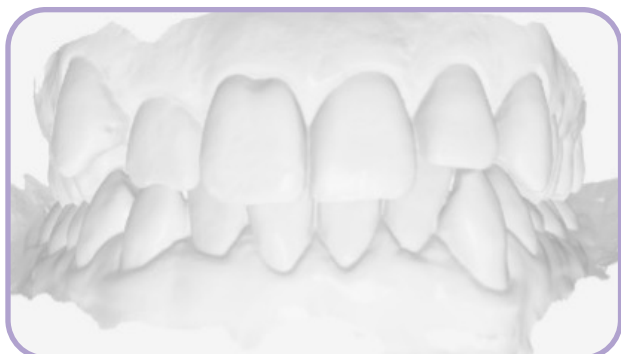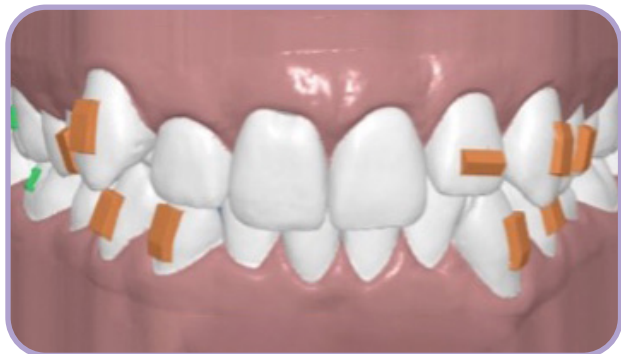
Sur une période d'un peu plus d'un an, l'alignement dentaire du patient a été corrigé à l'aide d'une série de 18 aligneurs dentaires issus du précédent système TrioClear™ en 3 étapes. Pour soutenir la fonction des aligneurs, nous avons posé des taquets sur les 14, 13, 22, 23, 24, 33, 34 et 43.

Le plan de traitement comprenait également une réduction interproximale (RIP) méticuleusement réalisée, ciblant des éléments dentaires spécifiques : 12-13, 13-14, 22-23, 23-24, 31-32, 32-33, 33-34, 41-42, 42-43 et 43-44, comme prévu dans le plan de traitement. Cette étape a permis de créer l'espace nécessaire pour obtenir le positionnement souhaitable des dents.

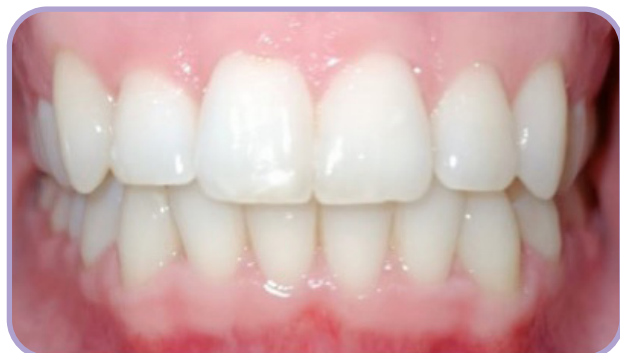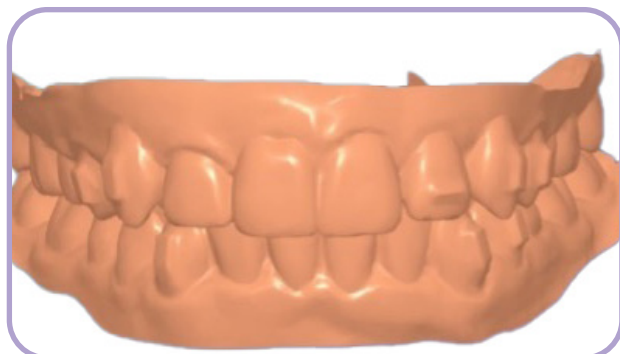
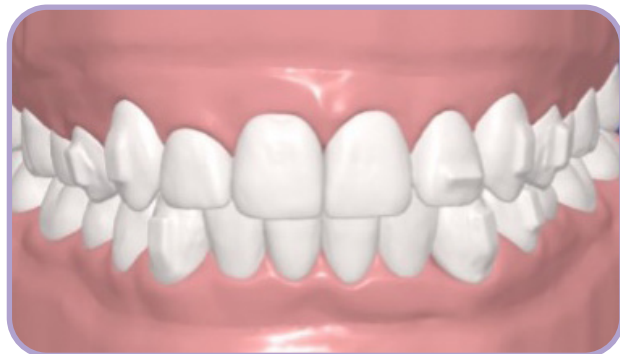Après la phase active du traitement par les aligneurs dentaires TrioClear™, nous avons mis en œuvre un protocole de contention pour maintenir les résultats de l'alignement. Un Combi Retainer a été installé sur les mâchoires supérieure et inférieure, combinant la durabilité d'une contention collée fixe avec la commodité d'une gouttière de contention amovible Ecodont™ pour l'usage nocturne. Cette stratégie de double-contentions vise à préserver l'efficacité du traitement, en assurant la longévité du nouveau sourire du patient.

# ▼ AVANT / APRÈS ▼

▼ AVANT ▼

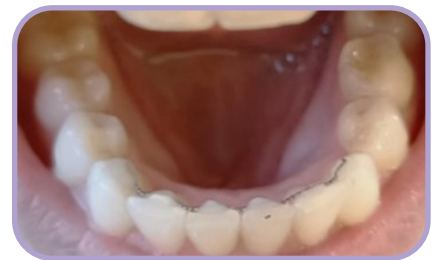
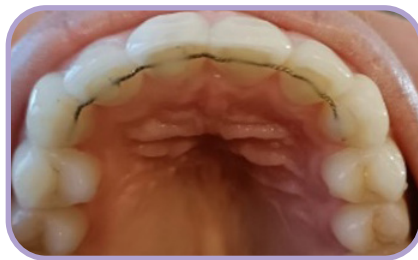
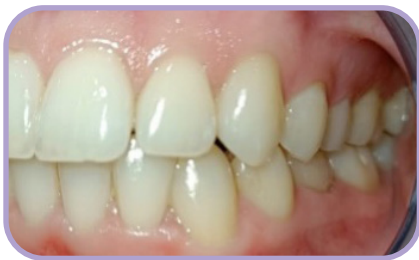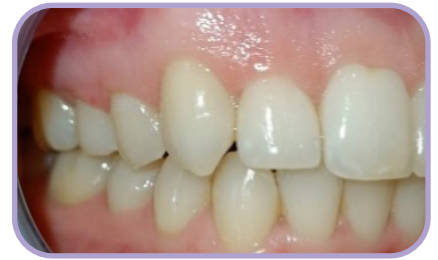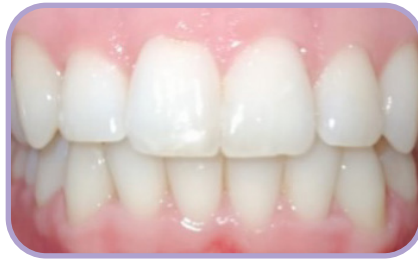▼ APRÈS ▼



## ▼ CONCLUSION ▼

PHOTOS **APRÈS**  
TRAITEMENT



2 arcades alignées

Correction de la ligne médiane

Résolution de la supraclusion

Amélioration de l'hygiène bucco-dentaire

## ▼ TÉMOIGNAGES ▼

### DR. M.P. MOULIN ROMSEE



Cette patiente s'est présentée au cabinet avec le désir d'obtenir un sourire plus esthétique. Elle était satisfaite de la forme et de la couleur de ses dents, mais pas de l'encombrement et des canines très présentes. Elle a beaucoup d'interactions sociales dans son travail et voulait avoir ces dents bien alignées. Elle présentait un encombrement aux arcades supérieure et inférieure et des ectopies sur les 13, 23 et 33 ainsi qu'une supraclusion et une déviation de la ligne médiane. Je lui ai présenté toutes les options de traitement et elle a opté pour un traitement « simplifié ».

Après avoir scanné et téléchargé les données, j'ai rempli le questionnaire et demandé un traitement limité avec alignement des dents supérieures sans toucher à l'occlusion sens sagittal. Comme méthodes pour gagner de l'espace, j'ai choisi l'expansion, la proclinaison et la réduction inter-proximale (en concertation avec la patiente). Nous avons reçu un plan de traitement en 18 étapes nécessitant des taquets et des RIP. La patiente s'est montrée très assidue et nous avons obtenu un résultat presque parfait. Pour les derniers détails, j'ai demandé une finition en 6 étapes. Nous avons effectué un scanner après le traitement et placé à la fois un fil collé à la mâchoire inférieure et un dispositif de contention amovible Ecodont™ dans la mâchoire supérieure et inférieure. Nous avons conseillé à la patiente de faire retirer les 8.

### PATIENTE



Je m'appelle Eva et j'avais 35 ans lorsque j'ai commencé le traitement TrioClear™. Mon traitement a duré 1 an et 3 mois (soit 18 étapes). J'avais toujours voulu suivre un traitement d'orthodontie car j'avais un problème avec mes dents. Avec ma carrière professionnelle, il était impensable pour moi d'avoir un appareil dentaire classique avec des brackets. Le traitement TrioClear™ était parfait pour moi, tant pour sa discrétion que pour son efficacité. De plus, personne dans mon entourage professionnel n'a remarqué que je portais un appareil dentaire. Pendant le traitement, je n'ai ressenti aucune tension ni aucune douleur. Le résultat est excellent et j'ai maintenant beaucoup plus confiance en moi lorsque je souris. Je peux enfin profiter pleinement de la vie !